

Bactodermal

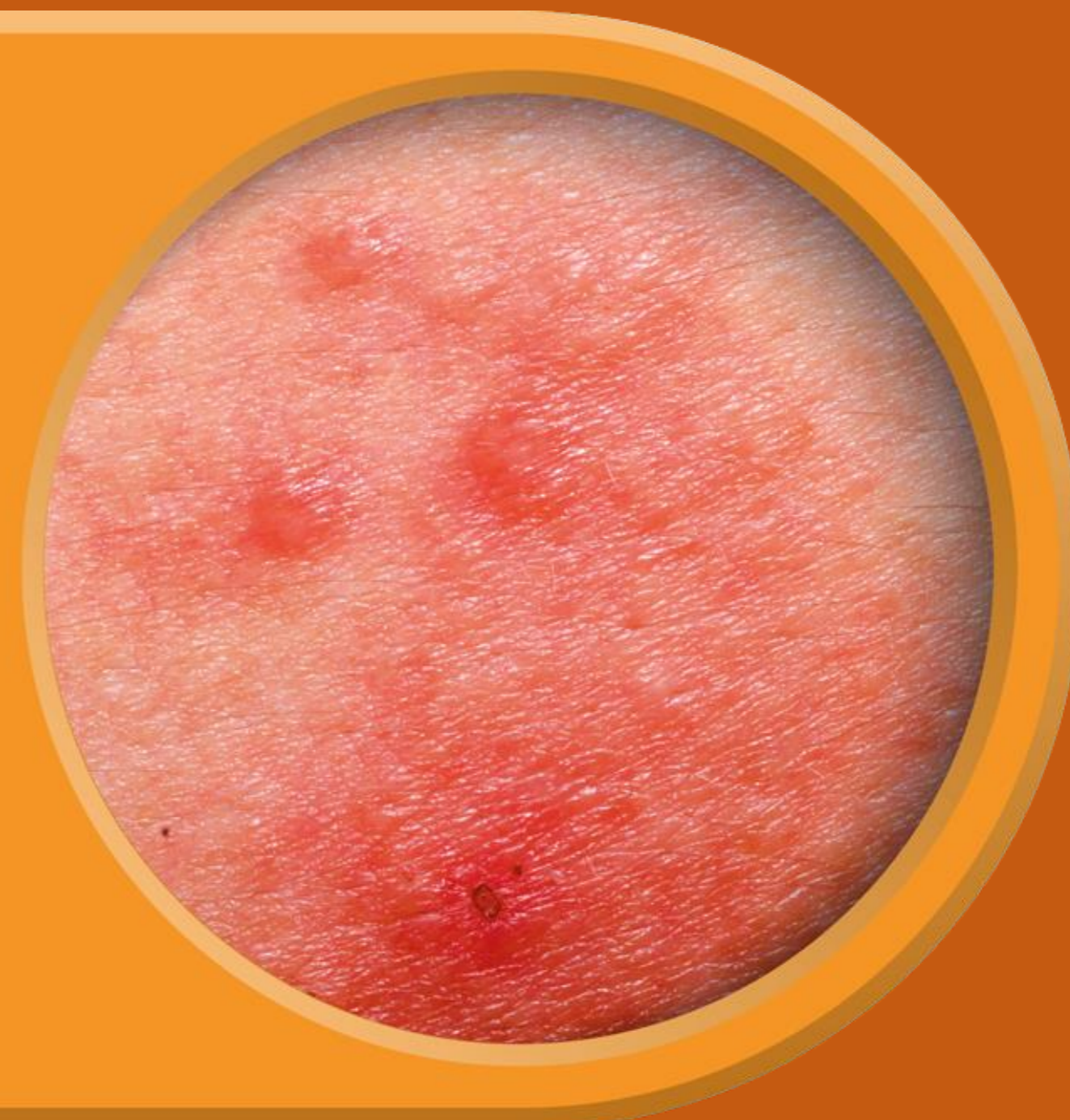
favea 
pro vaše zdraví

VYROBENO PODLE
ŠVÝCARSKÉHO PATENTU



DERMALAC ZYN

**Péče o atopickou pokožku
začíná ve střevě**



Bactodermal

VYROBENO PODLE ŠVÝCARSKÉHO PATENTU 

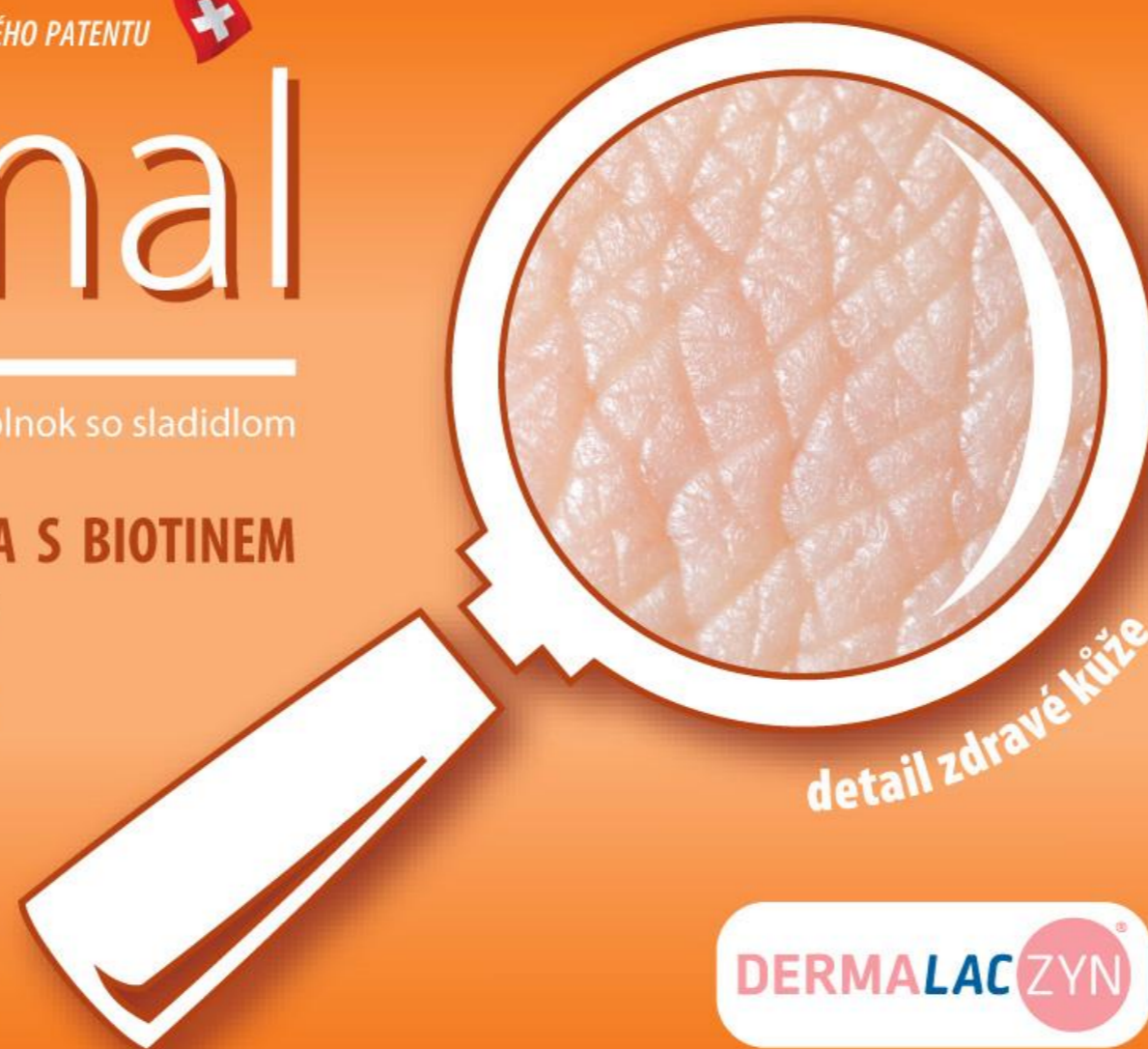doplněk stravy se sladidlem | výživový doplnok so sladidlom

**OPTIMALIZOVANÁ KOMBINACE PATENTOVANÉHO PROBIOTIKA S BIOTINEM
A VITAMÍNEM D PRO UDRŽENÍ ZDRAVÉHO STAVU POKOŽKY**

Obsahuje probiotika a prebiotika | Obsahuje probiotiká a prebiotiká
Pro dospělé a děti od 3 let | Pre dospelé a deti od 3 rokov

30
pastilek
pastilek

 pharmaceutical
biotechnology



DERMALAC ZYN

Bactodermal Baby

VYROBENO PODLE ŠVÝCARSKÉHO PATENTU

doplněk stravy se sladidlem | výživový doplnok so sladidlom

**OPTIMALIZOVANÁ KOMBINACE PATENTOVANÉHO
PROBIOTIKA S BIOTINEM A VITAMÍNEM D
PRO UDRŽENÍ ZDRAVÉHO STAVU POKOŽKY**


Obsahuje probiotika
Obsahuje probiotiká

**Pro děti od 1 roku
Pre deti od 1 roka**

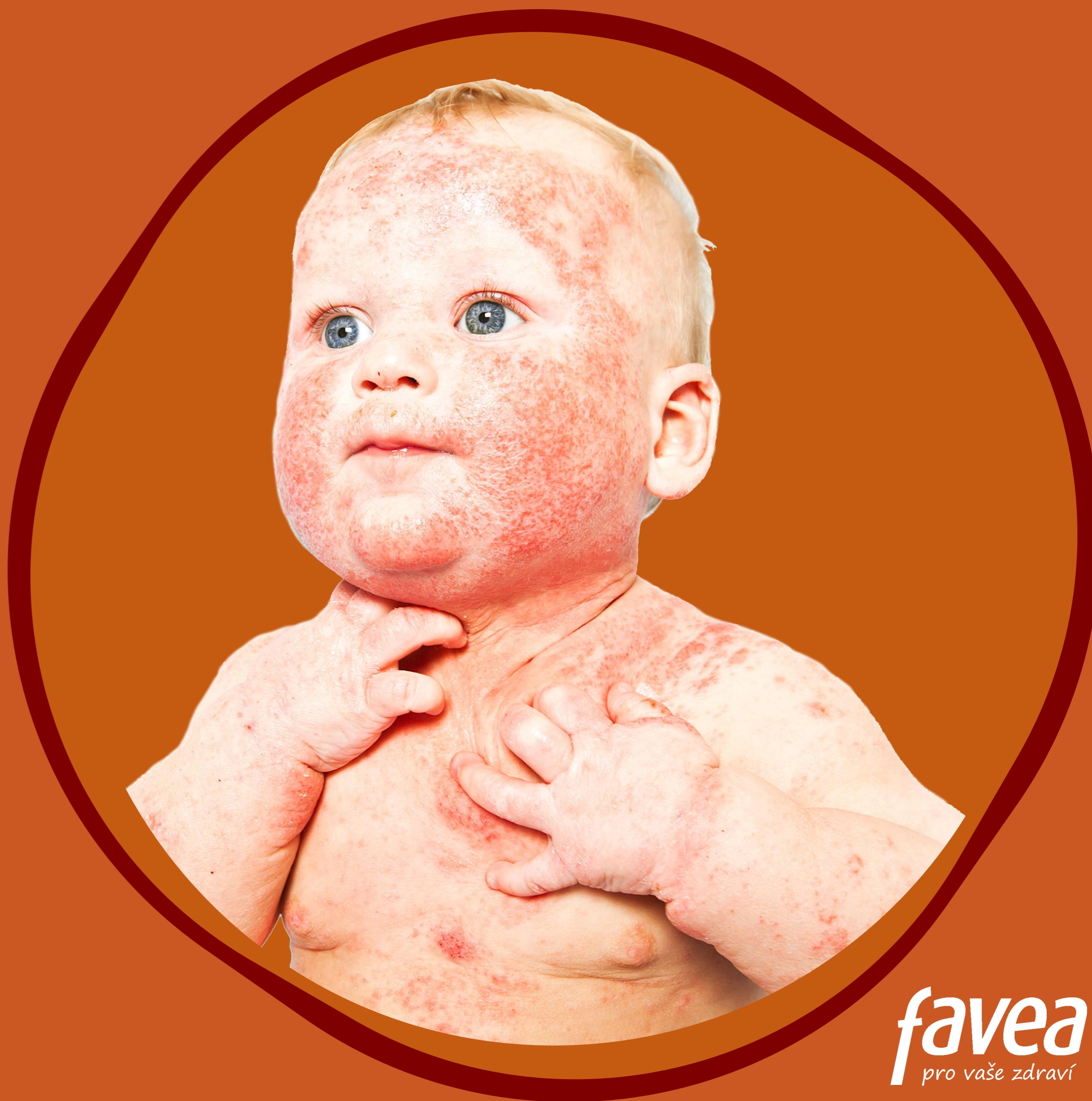 pharmaceutical
biotechnology

30
sáčků
vrecúšok

DERMALAC ZYN



- Specificky zvolený patentovaný kmen ***Lactobacillus paracasei*** ***GMNL32 /133***
- S vitamínem D, který přispívá k správné funkci imunitního systému u dětí.
- S biotinem podporujícím zdravou pokožku.
- Patentováno ve Švýcarsku, kde se produkt prodává pod názvem Dermalaczn.
- Klinicky testováno u dětí.
- Vysoká míra přijetí u dětí.

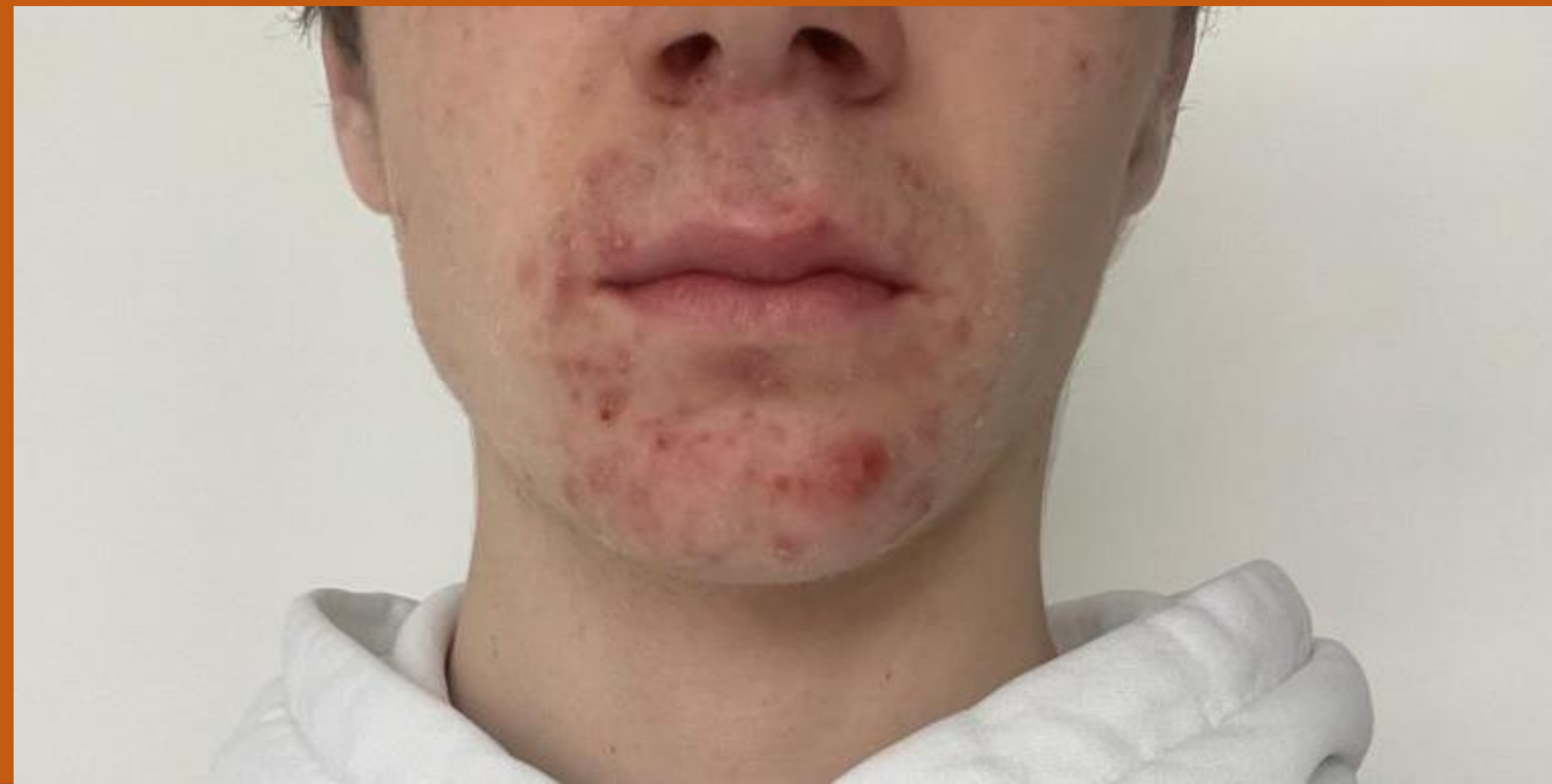

Chlapec, 13 let

od 13 let postupně akné, oblast brady, nosu a čela, mnohočetná bolestivá ložiska

Z našich zkušeností vyplývá,
že léčba probiotiky může
být skvělou alternativou ATB
léčby u mladistvých.

(MUDr. P. Hanzlíková, HK)

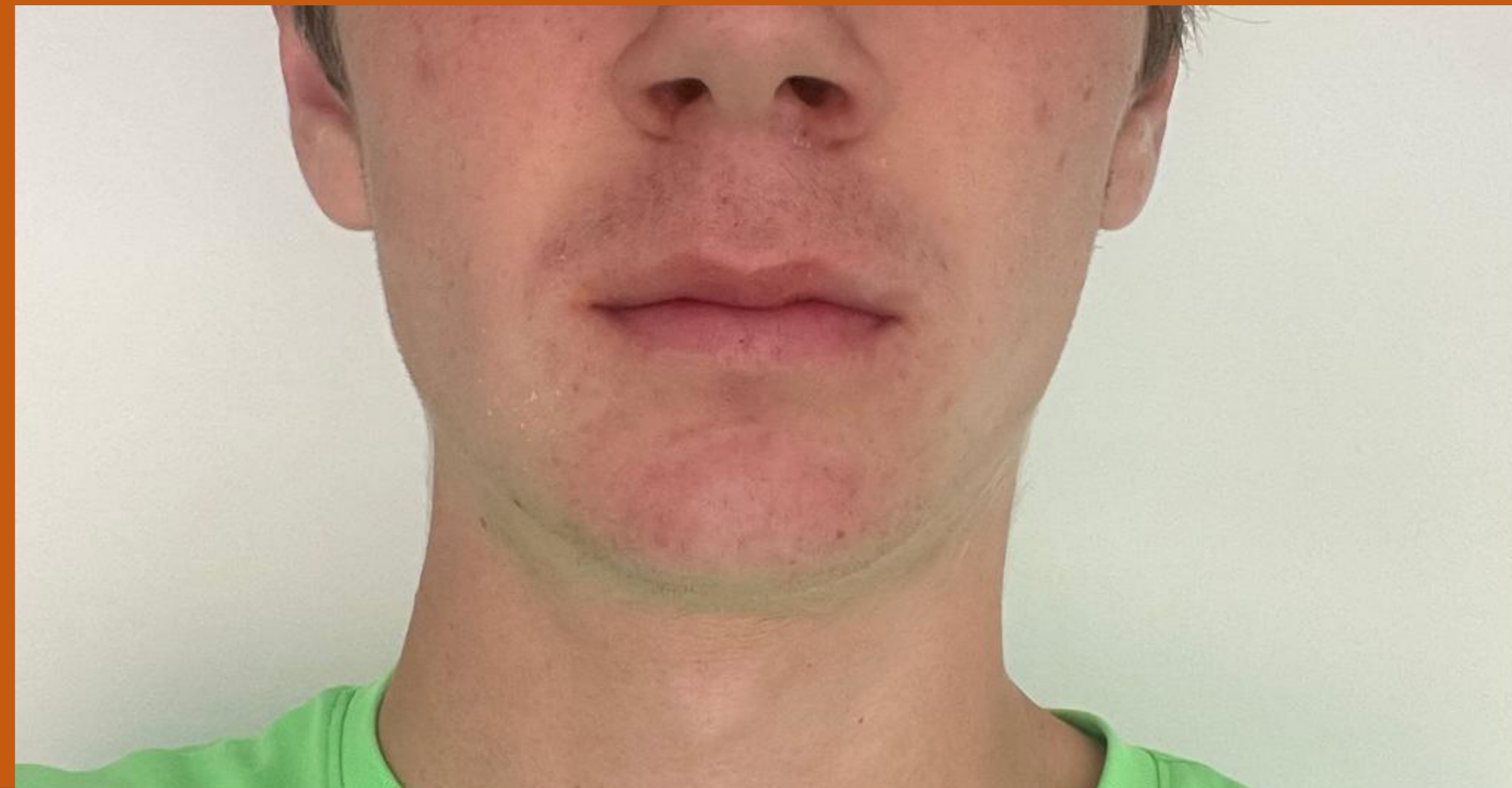


Chlapec, 13 let

od 13 let postupně akné, oblast brady, nosu a čela, mnohočetná bolestivá ložiska

Z našich zkušeností vyplývá,
že léčba probiotiky může
být skvělou alternativou ATB
léčby u mladistvých.

(MUDr. P. Hanzlíková, HK)

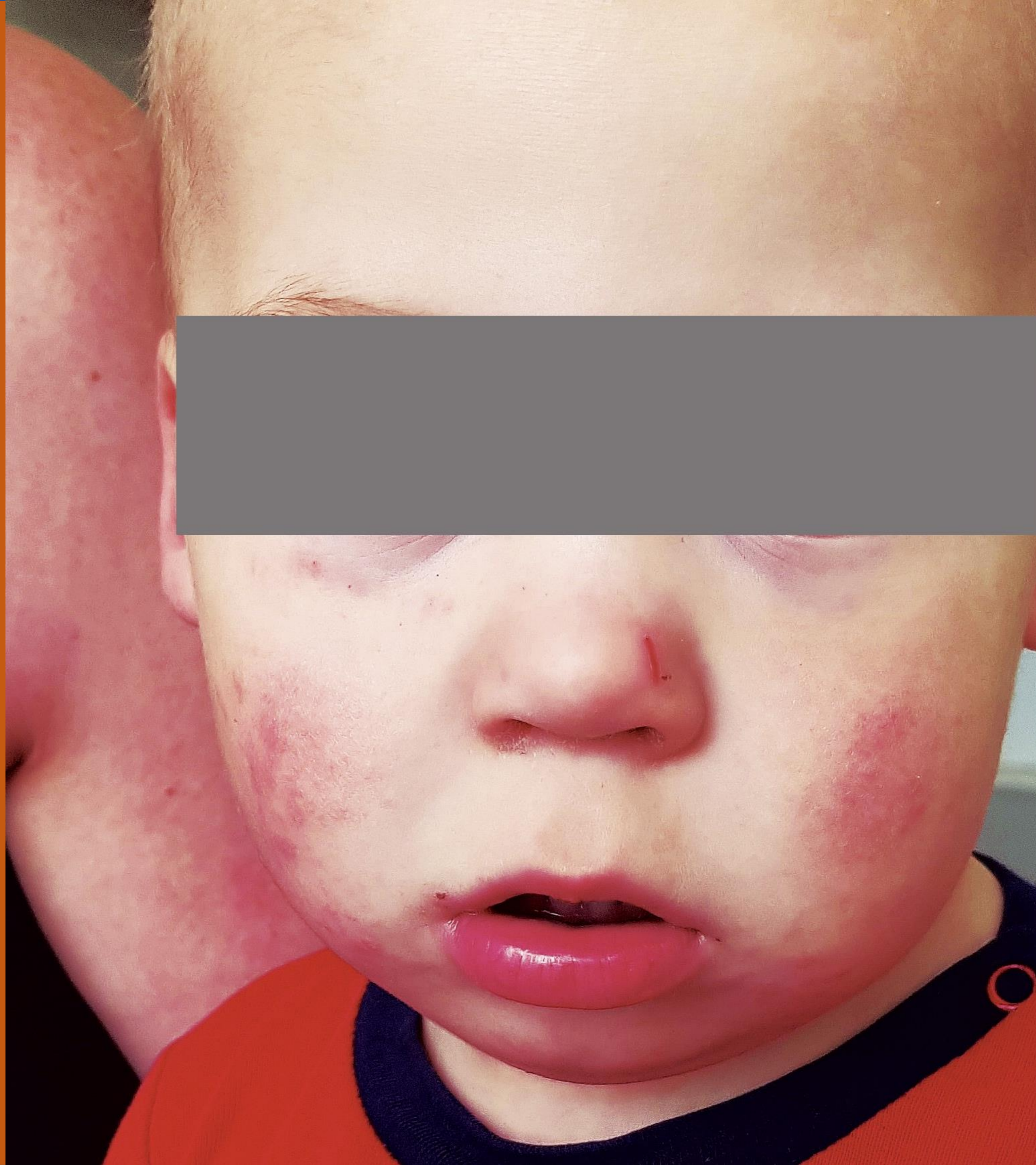

Péťa, 2 roky

časté respirační infekty, AE od
cca 6 měsíce, max. na tvářích,
v kubitách, za koleny, ...

Po půl roce téměř bez
ložisek AE.

MUDr. Lenka Kvapilová, MB

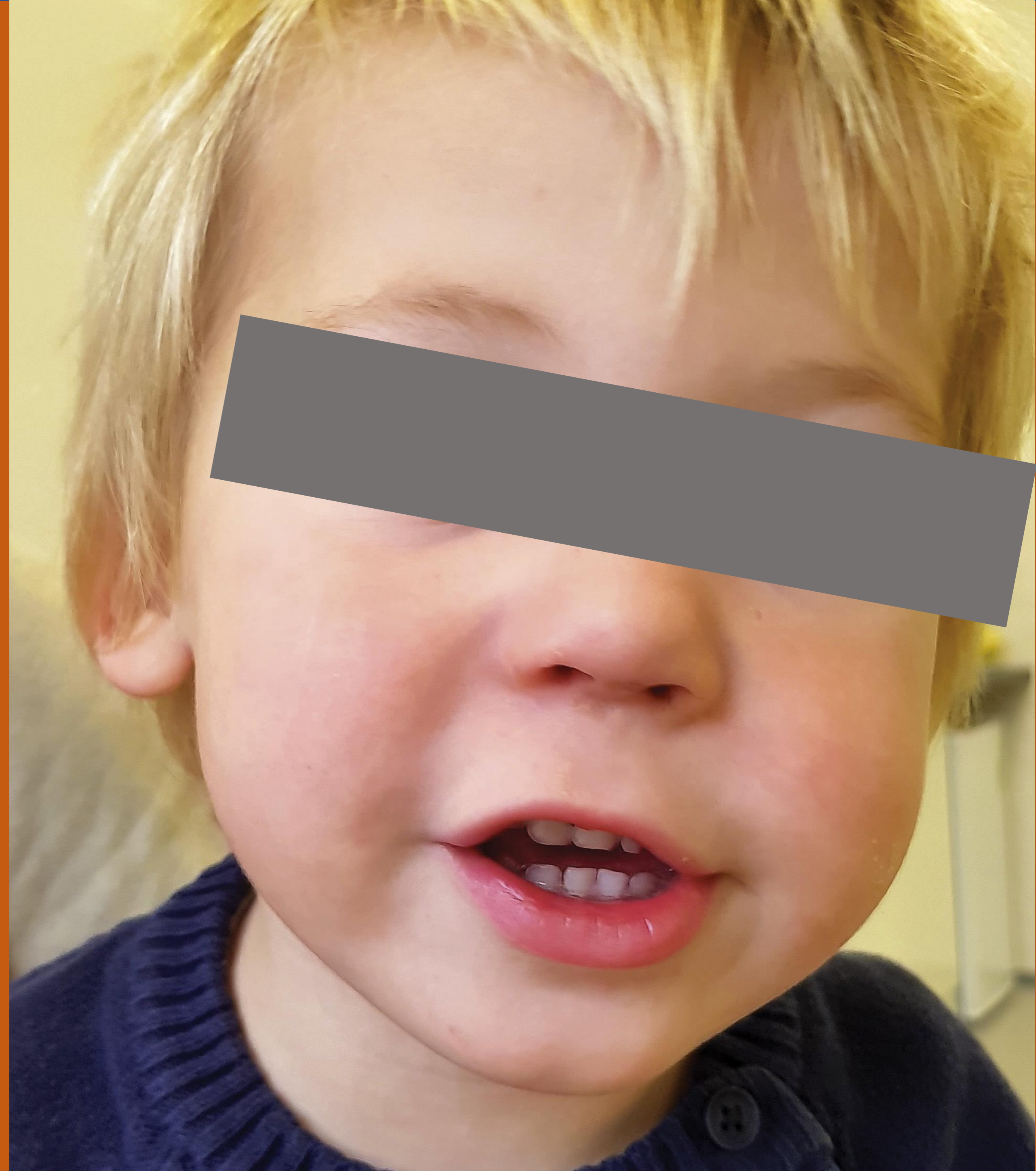

Péťa, 2 roky

časté respirační infekty, AE od
cca 6 měsíce, max. na tvářích,
v kubitách, za koleny, ...

Po půl roce téměř bez
ložisek AE.

MUDr. Lenka Kvapilová, MB

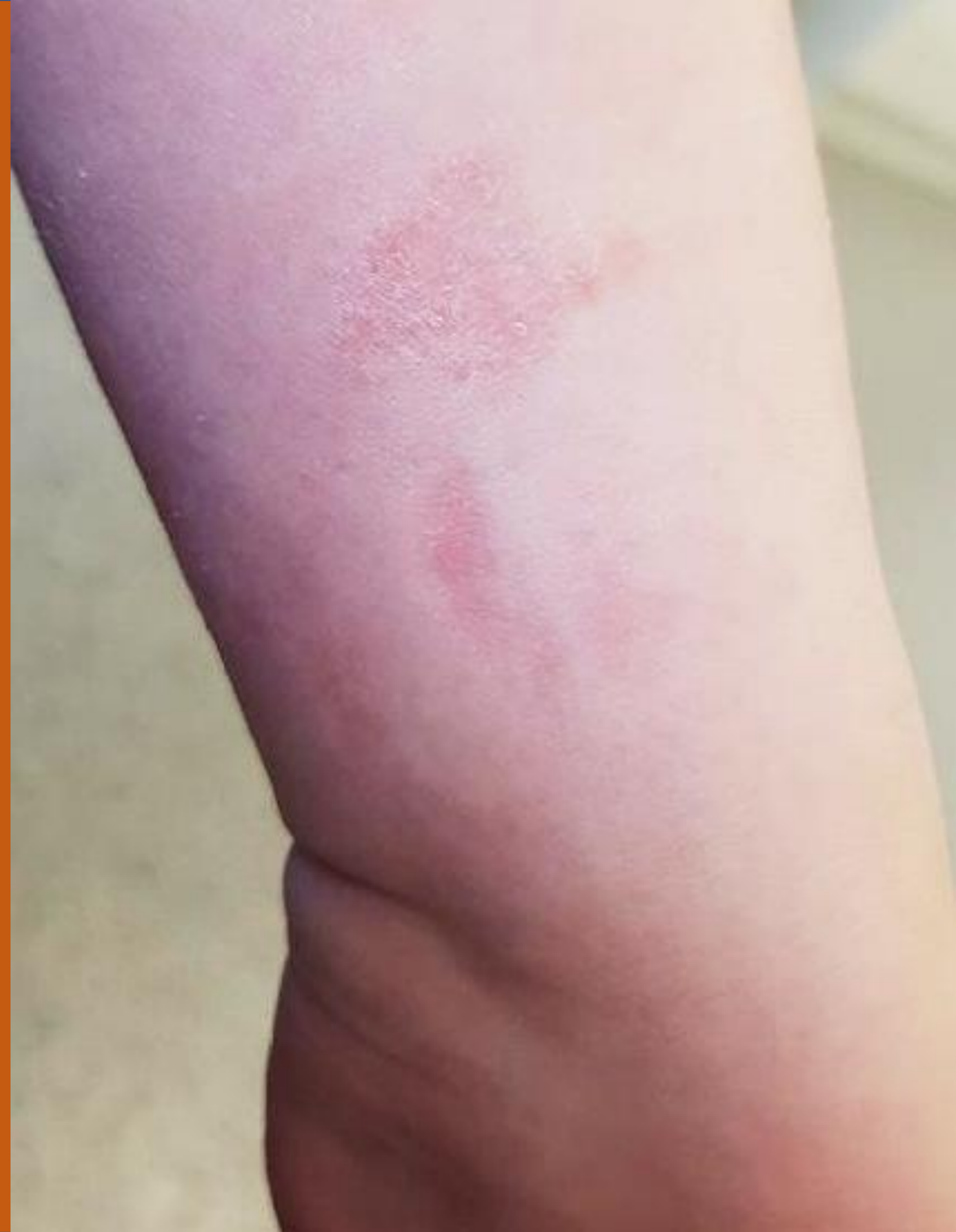

Olivia, 18 měsíců

Od 15 měsíců výraznější suchost kůže, začala se objevovat ložiska atopického ekzému především na tvářích a dolních končetinách.

Po 1 měsíci užívání ložiska AE téměř zcela zmizela, po 2 měsících kůže zcela bez ložisek AE.

MUDr. Lenka Kvapilová, MB

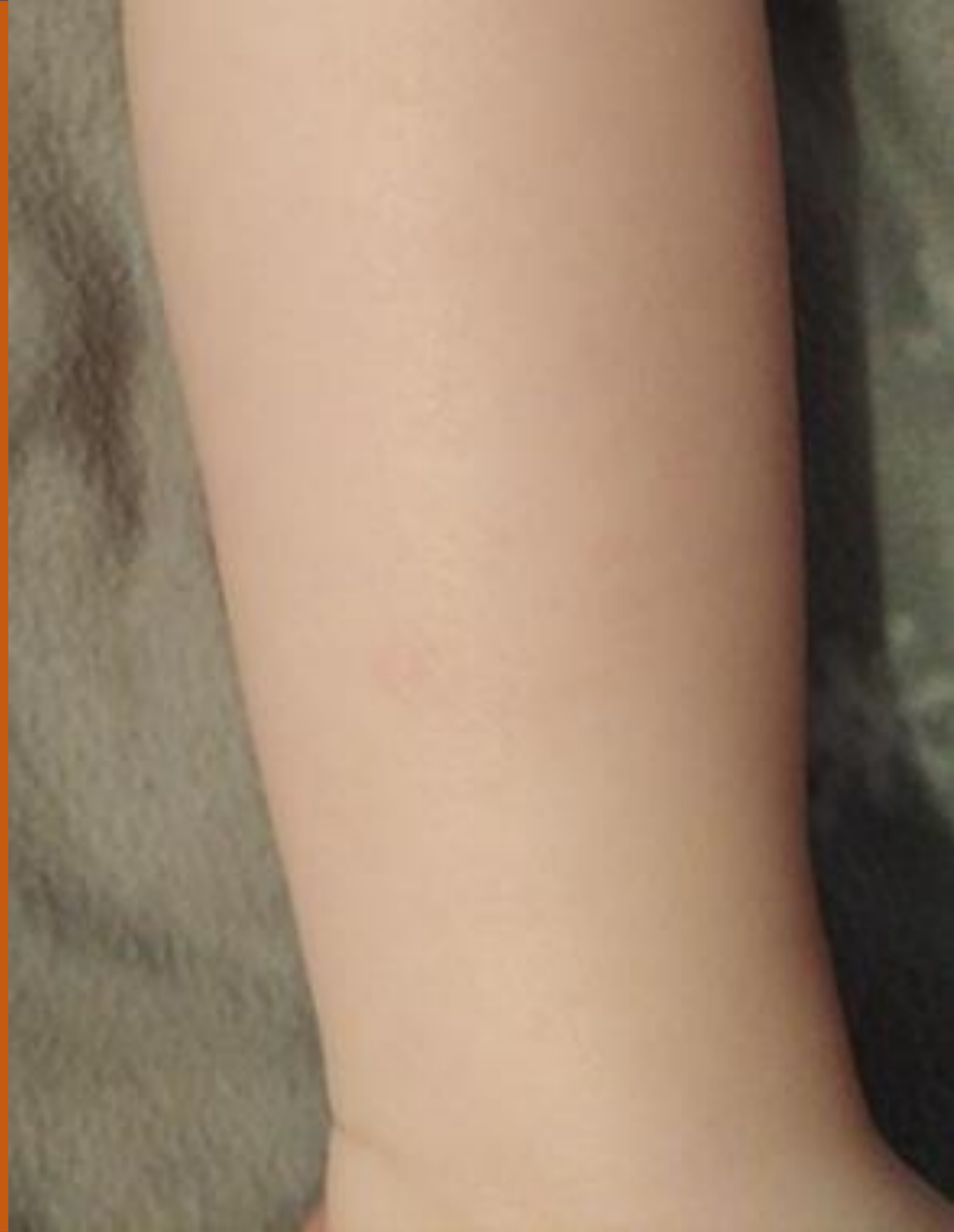

Olivia, 18 měsíců

Od 15 měsíců výraznější suchost kůže, začala se objevovat ložiska atopického ekzému především na tvářích a dolních končetinách.

Po 1 měsíci užívání ložiska AE téměř zcela zmizela, po 2 měsících kůže zcela bez ložisek AE.

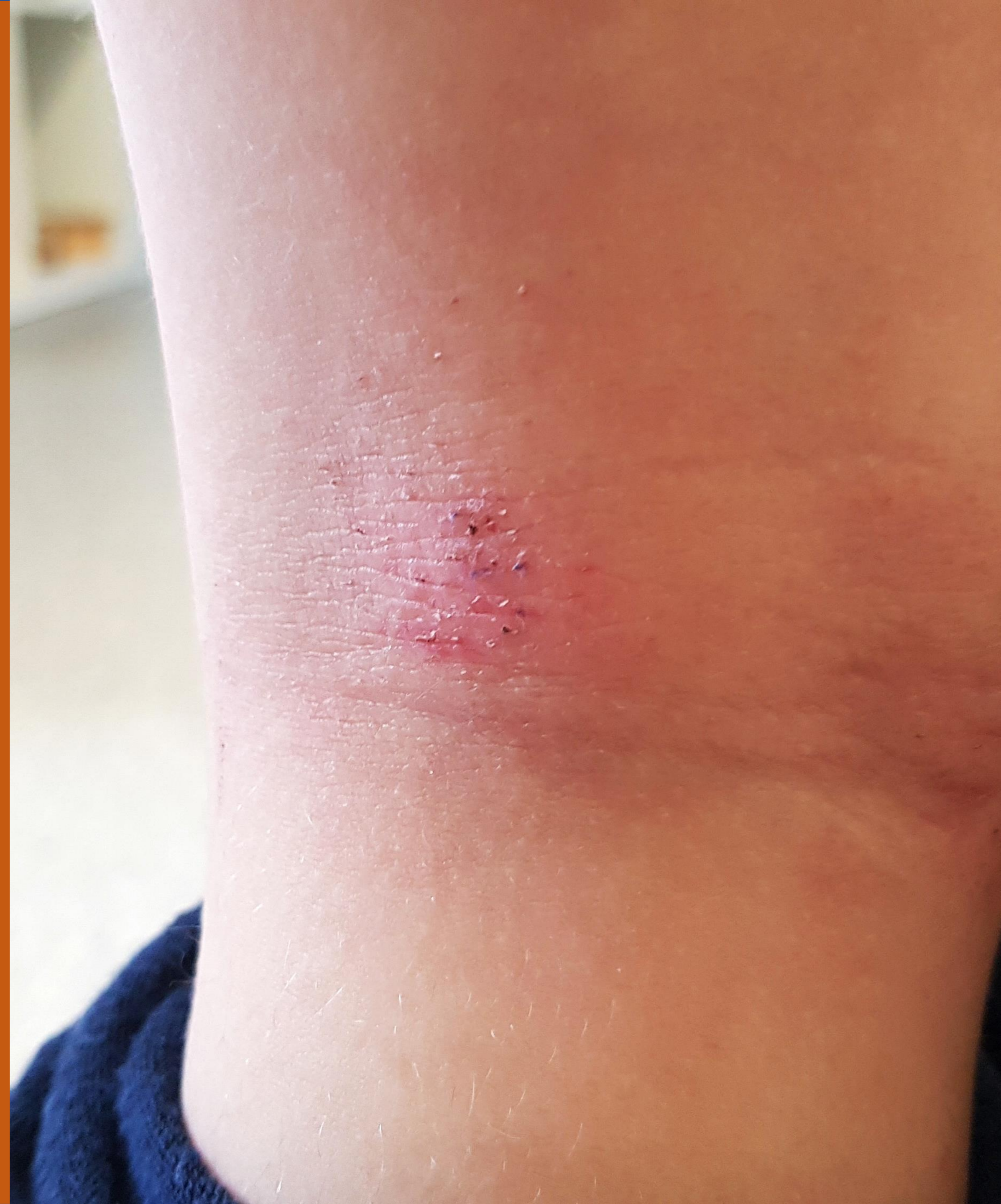MUDr. Lenka Kvapilová, MB



Alex, 3 roky

Od kojeneckého věku trpí atopickým ekzémem, max. za koleny.

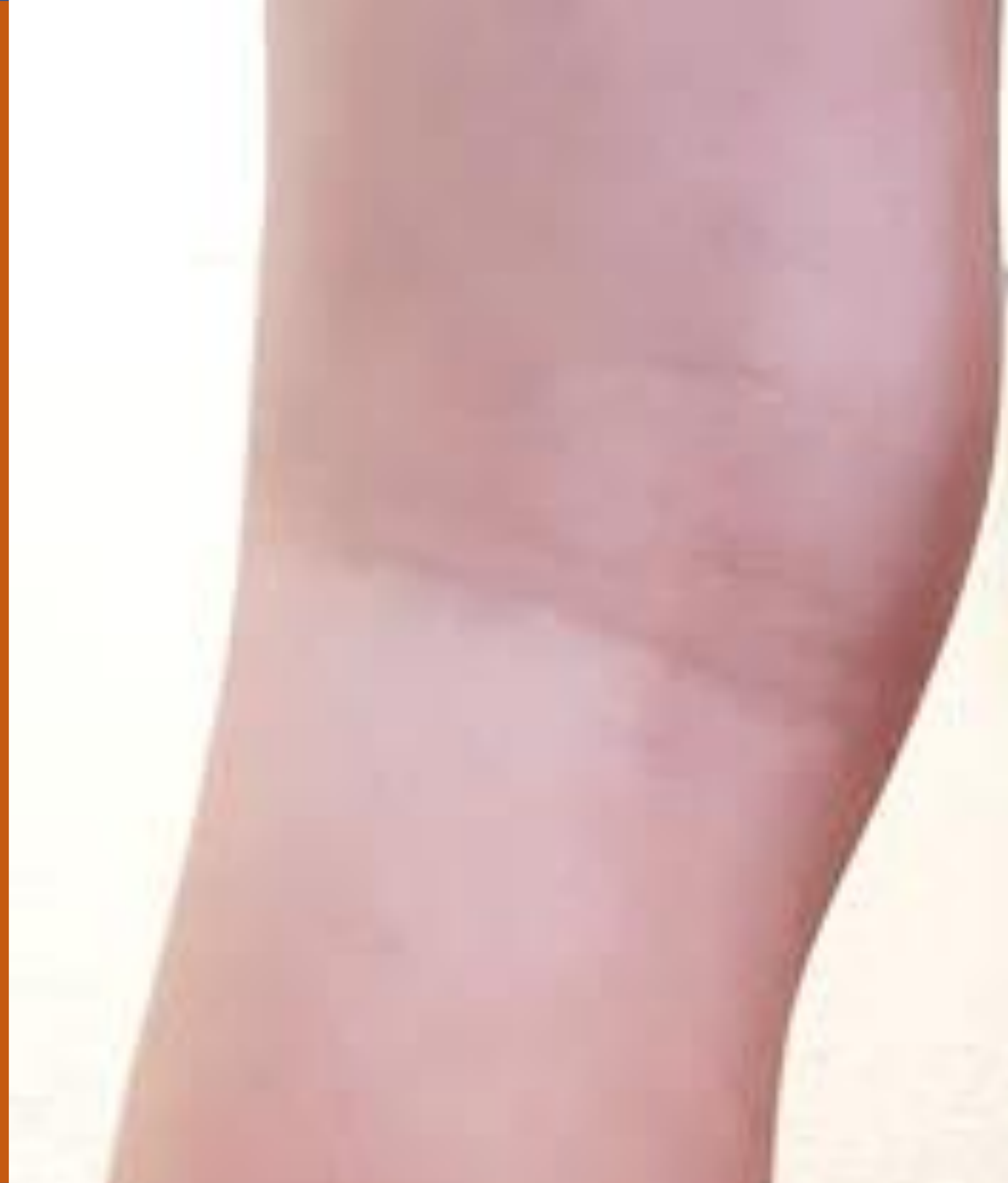Po měsíci, kdy se k lokální léčbě emoliencii přidala probiotika, došlo ke zklidnění pokožky, zůstalo nezhojené největší exkoriované ložisko za L kolenem, ostatní ložiska AE zmizela, po 2 měsících léčby pokožka zcela zklidněna, bez ložisek AE1.



Alex, 3 roky

Od kojeneckého věku trpí atopickým ekzémem, max. za koleny.

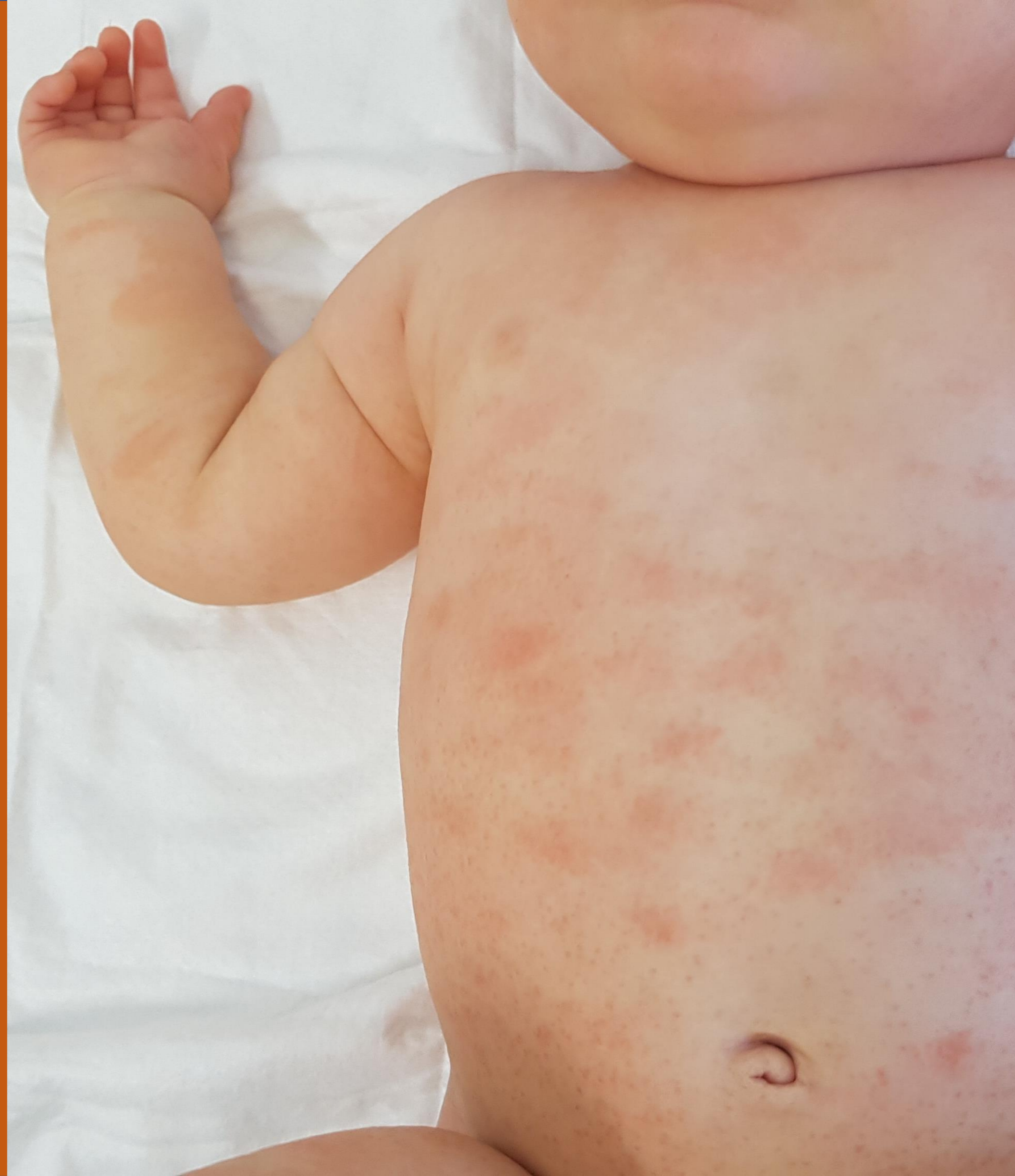Po měsíci, kdy se k lokální léčbě emoliencii přidala probiotika, došlo ke zklidnění pokožky, zůstalo nezhojené největší exkoriované ložisko za L kolenem, ostatní ložiska AE zmizela, po 2 měsících léčby pokožka zcela zklidněna, bez ložisek AE1.



Adélka, 10-12 měsíců

Od 6. měsíce rozvoj generalizovaného AE, zhoršení po očkování.

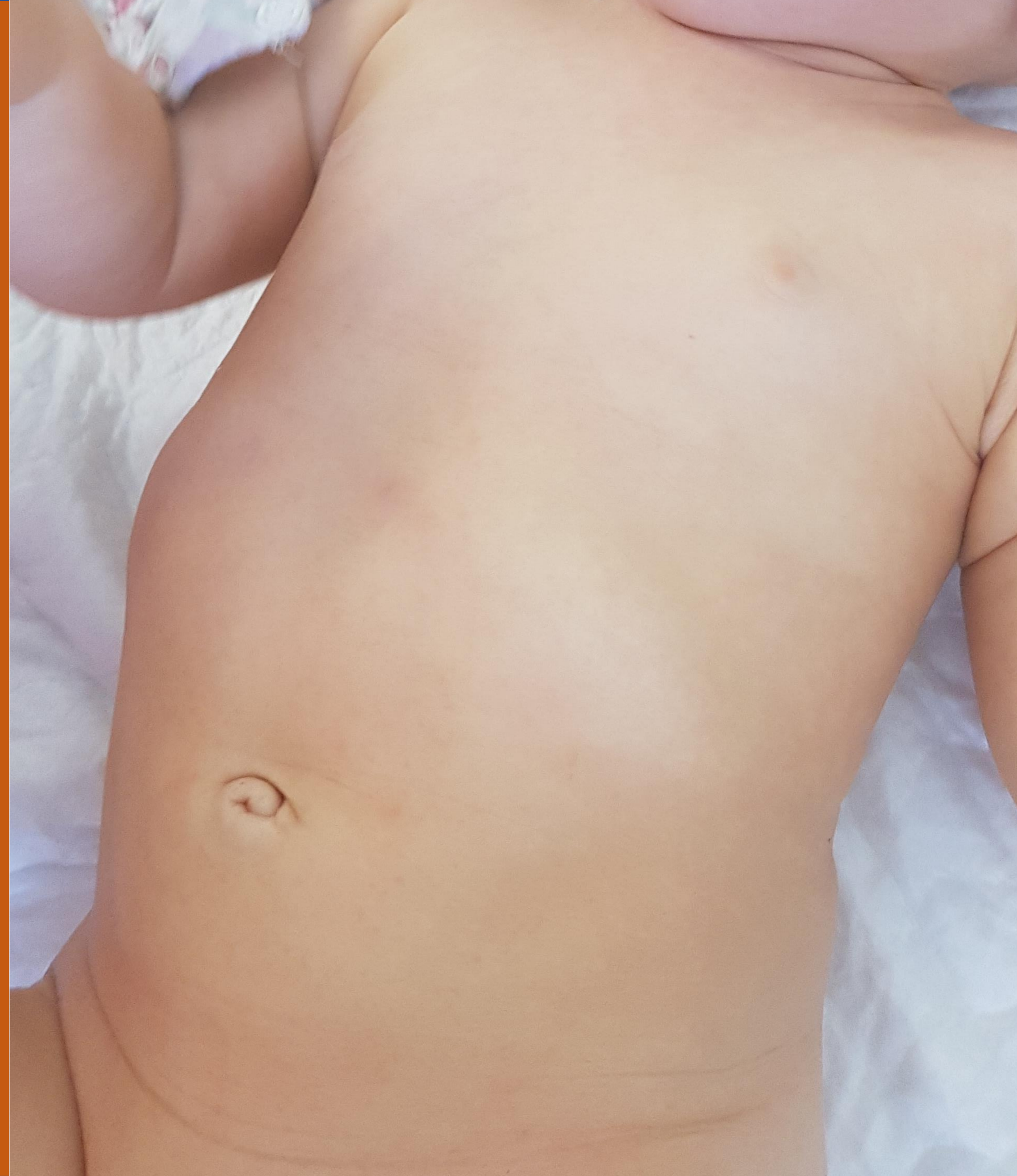Po měsíci, kdy k běžné léčbě přidána probiotika, se AE výrazně zmírnil, po 2 měsících péče o pokožku lokálně a současném užívání probiotik - pokožka zcela zklidněna, bez ložisek AE.



Adélka, 10-12 měsíců

Od 6. měsíce rozvoj generalizovaného AE, zhoršení po očkování.

Po měsíci, kdy k běžné léčbě přidána probiotika, se AE výrazně zmírnil, po 2 měsících péče o pokožku lokálně a současném užívání probiotik - pokožka zcela zklidněna, bez ložisek AE.



**Děkujeme
za pozornost**

favea 
pro vaše zdraví